◎仙北市に赴任された3人のALTを紹介します！◎

MAGGIE FILLER（22歳）
（マギー　フィラー さん）
■出身：アメリカ
　　マサチューセッツ州 ボストン
■赴任先：角館中学校
■一言：各国の文化・文学に興味があり、大学時代はアフリカ文学を勉強するため１年間カメルーンに留学していました。日本にも興味がありましたので、今回、日本語や日本の文化を習得できることを楽しみにしています。勤務先の角館中学校では、校長先生はじめたくさんの先生からよく接していただきとても感謝しています。どうぞよろしくお願いします。

PHILLIP　HUEY（24歳）
（フィル　ヒューイ さん）
■出身：アメリカ
　　ジョージア州 アトランタ
■赴任先：生保内、神代中学校
■一言：以前、大阪の大学に１年間留学した経験がありますが、同じ日本でも仙北市は自然に囲まれているので、その時とは全く違う雰囲気だと感じました。今まで雪を見たことがありませんので田沢湖の冬を今から楽しみにしています。生保内中学校、神代中学校では快く歓迎していただき感謝しています。どうぞよろしくお願いします。

SHERWIN
MANDTANAVONSIN（23歳）
（シャーウィン
　　マンタナボンシン さん）
■出身：アメリカ
　カリフォルニア州ロサンゼルス
■赴任先：西明寺、桧木内中学校
■一言：日本には初めて来ました。近くにバーがなくてさみしいですが、都会で味わえないことをたくさん体験したいと思います。早く日本の生活に慣れて、仙北市のみなさんのお役に立てればと思います。また、一般の方向けに英会話教室を開催したいと思ってますのでその時はみなさん是非いらしてください。

市立角館総合病院　消化器科からのお知らせ

7月から消化器科に和田祥城医師が赴任

和田（わだ）　祥城（よしき）　医師

７月から昭和大学横浜市北部病院消化器センターより市立角館病院消化器科に赴任しました。医師になった直後から秋田県出身の工藤進英教授のもとで消化管の内視鏡検査を学んできました。工藤進英教授は大腸内視鏡検査の世界的権威であり、７月に日本テレビの“神の左手　奇跡の天才ドクター”にも出演され、ご存知の方も多いのではないかと思います。

内視鏡の診断・技術は最近飛躍的に進歩しています。色素拡大内視鏡はもちろん、現在では特殊光内視鏡、特にＮａｒｒｏｗ　Ｂａｎｄ　Ｉｍａｇｉｎｇ（ＮＢＩ）システムを用いた拡大内視鏡が普及しつつあり、より多くの病変の発見や詳細な診断が可能になってきています（図）。ＮＢＩによる診断は色素内視鏡と比較し、簡便で検査時間が短縮できるメリットがあります。私は上下部の消化管においてＮＢＩを用いた内視鏡を使用し、病変の拾い上げや質的診断をすることを専門にしています。ＮＢＩシステムは近日中に当院にも導入される予定です。治療すべき病変があれば積極的に内視鏡的に切除することも行っています。従来より行われている内視鏡的粘膜切除術（ＥＭＲ）に加え、特に上部消化管ではより根治性の高い内視鏡的粘膜下層剥離術（ＥＳＤ）で腫瘍性病変を切除しています。

昭和大学横浜市北部病院の消化器センターでは大腸腫瘍の診断・治療だけでなく、癌がどういうメカニズムで発生し、どういう因子により増加・減少するか、という発生および疫学的な研究も行っています。秋田県は日本で結腸癌、直腸癌による標準化死亡比が最も高い県の１つであり、当教室で学んできた診断・技術を駆使し、多くの癌をできるだけ低侵襲な治療を行っていくと同時に、なぜこの地域に癌患者が多いのか、という点にも目を向けて日常診療を行っていきたいと考えています。

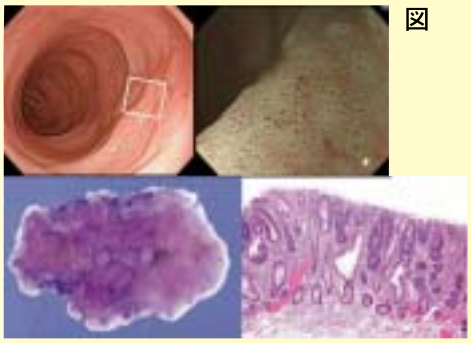

図

NBI による画像
S状結腸　LST病変　30mm
（上段左より 1, 2, 下段左より3, 4）
1. 通常内視鏡像。
2. NBI拡大内視鏡像で太さが均一なネットワーク状の血管が観察され、大腸腺腫（良性腫瘍）と診断。
3. EMR（内視鏡的粘膜切除）にて一括切除された標本。30× 20mm。
4. 病理組織結果は大腸腺腫であった。